Månedens case
August 2012

BLÆRESKYLLEVÆSKE

UDLÅNT AF:
DORTHE EJERSBO
AFDELING FOR KLINISK PATOLOGI,ODENSE UNIVERSITETSHOSPITAL

Blæreskyllevæske (ThinPrep)

Case
August 2012

52 årig kvinde cystoskoperes i forbindelse med udredning af mikrohæmaturi.

Cytoskopisk ses intet abnormt. Der opsamles derfor kun skyllevæske fra blæren.

Materialet fremsendes til cytologisk undersøgelse.

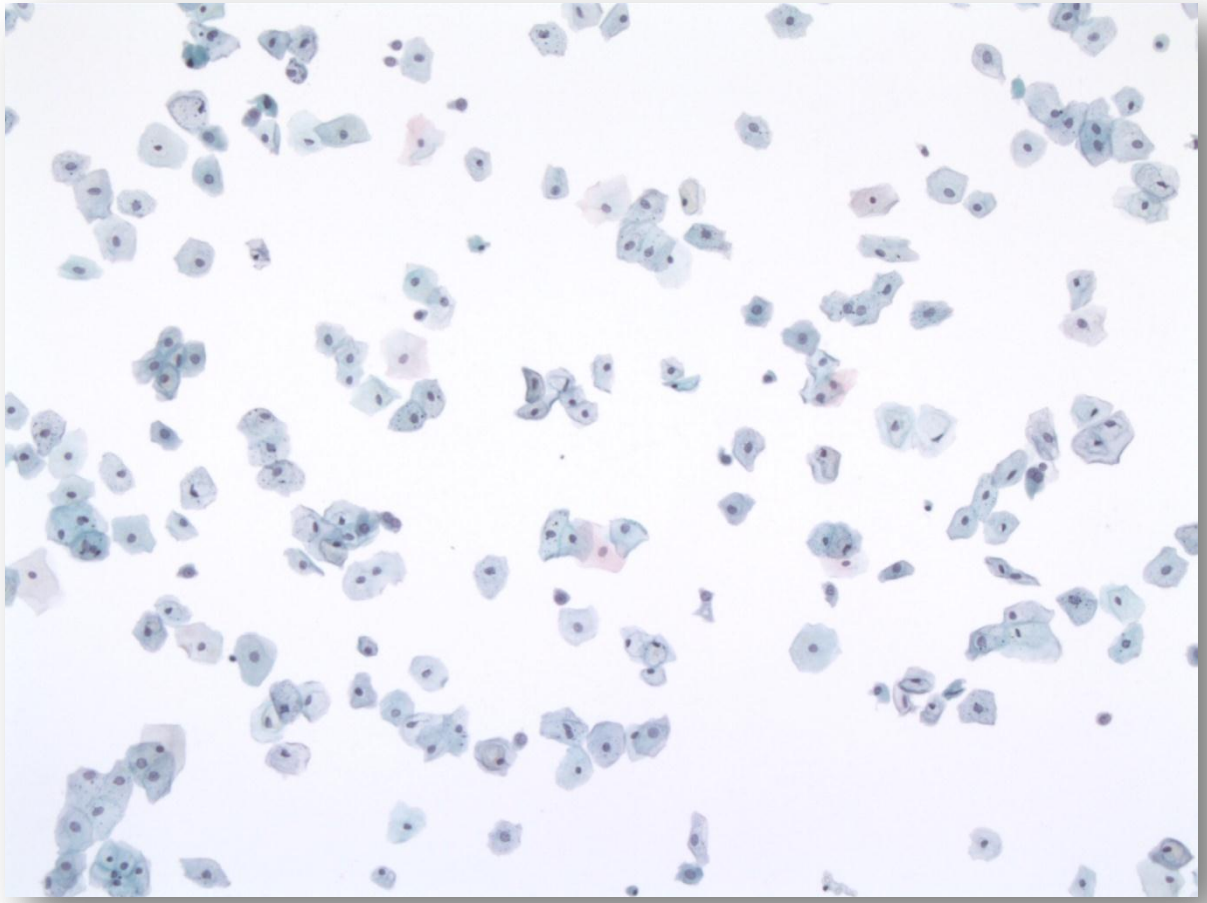

Pap 10x

Blæreskyllevæske (ThinPrep)

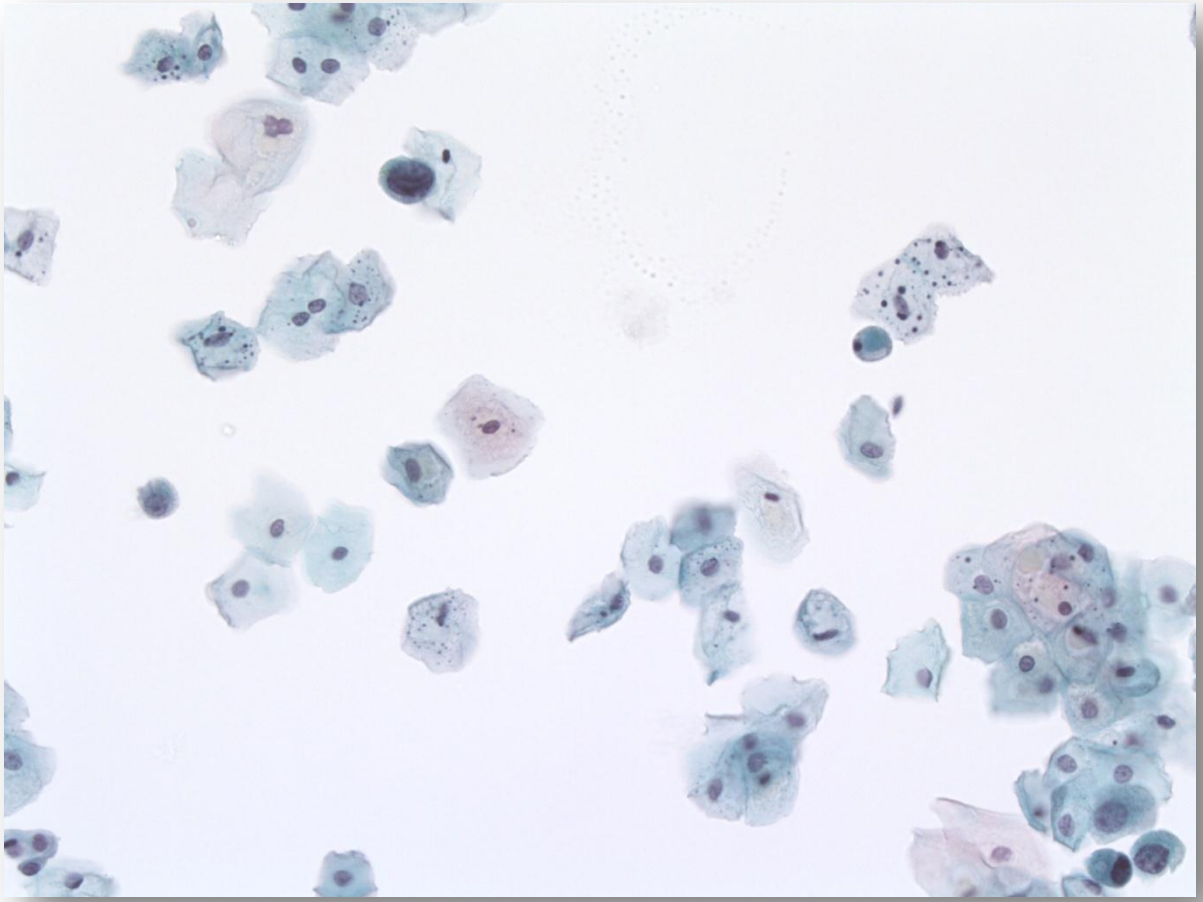

Pap 20x

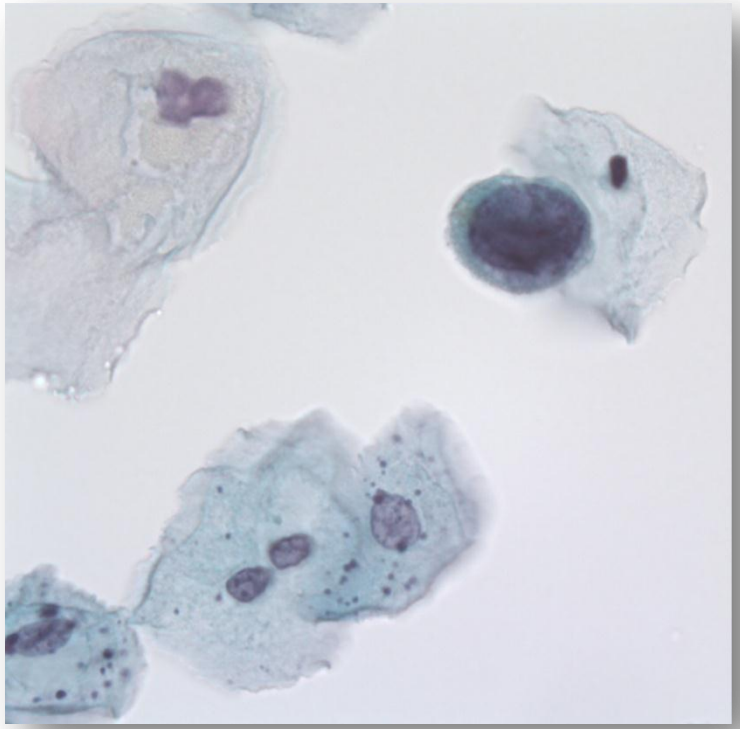

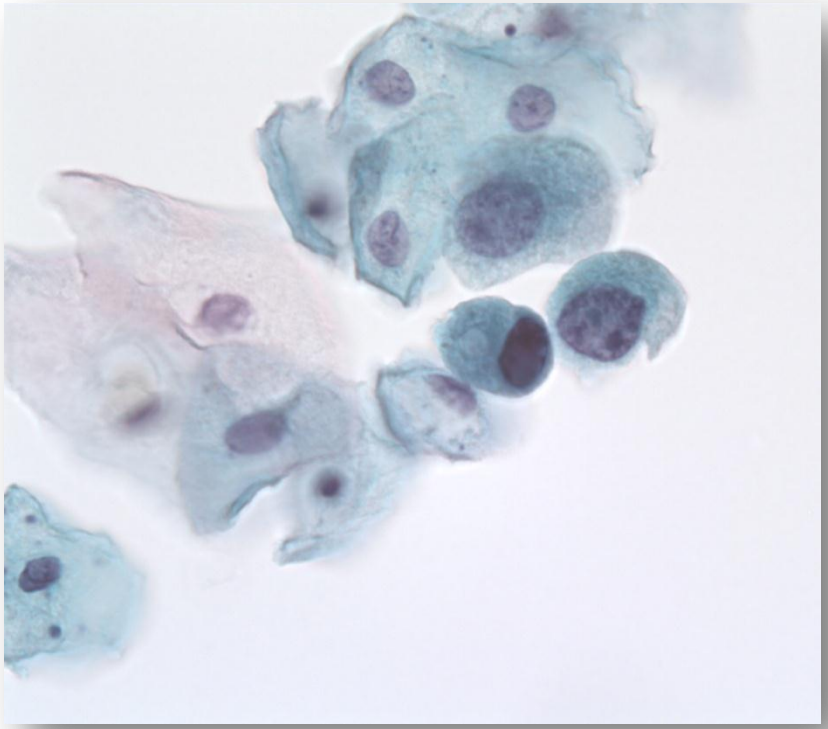

Pap 63x

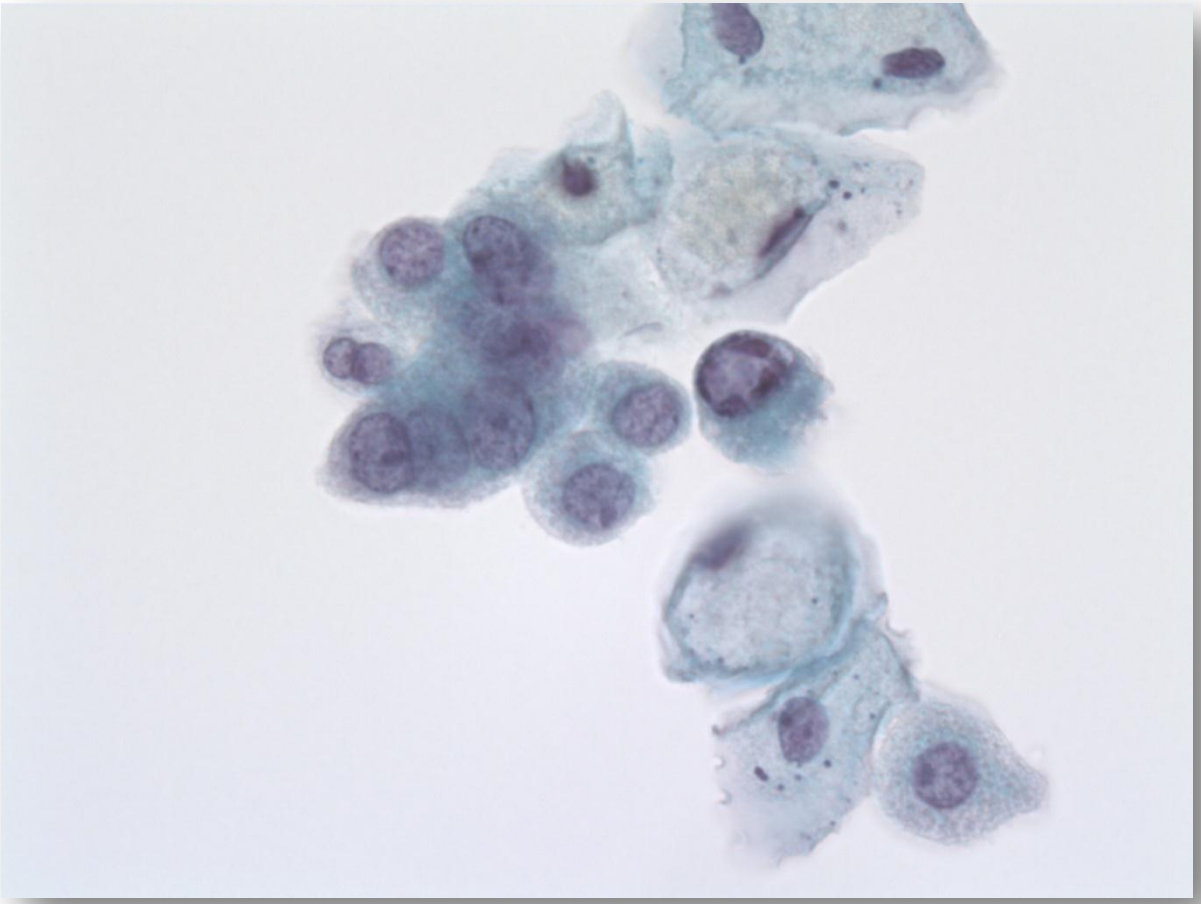

Pap 63x

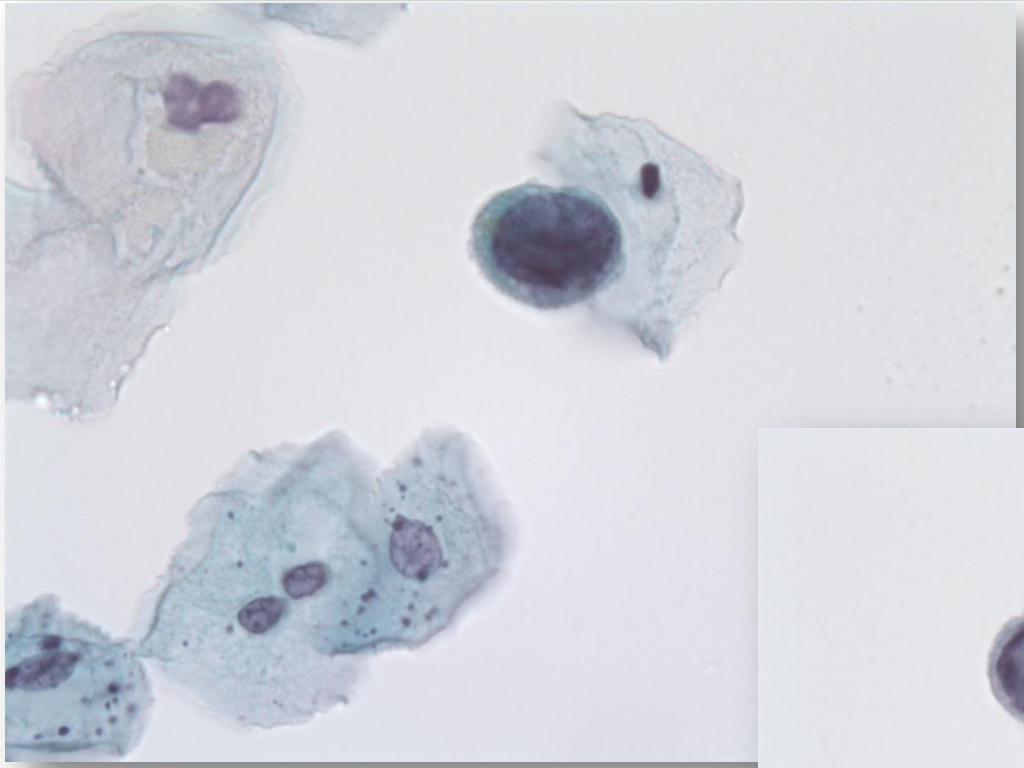

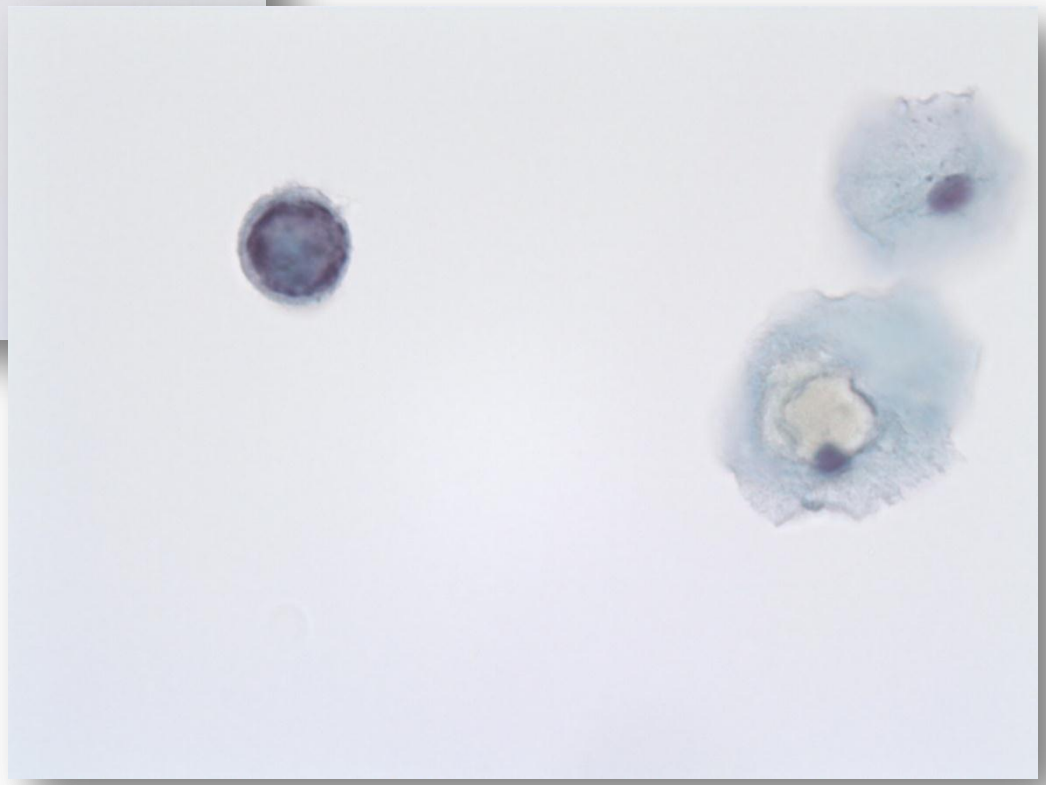

Pap 63x

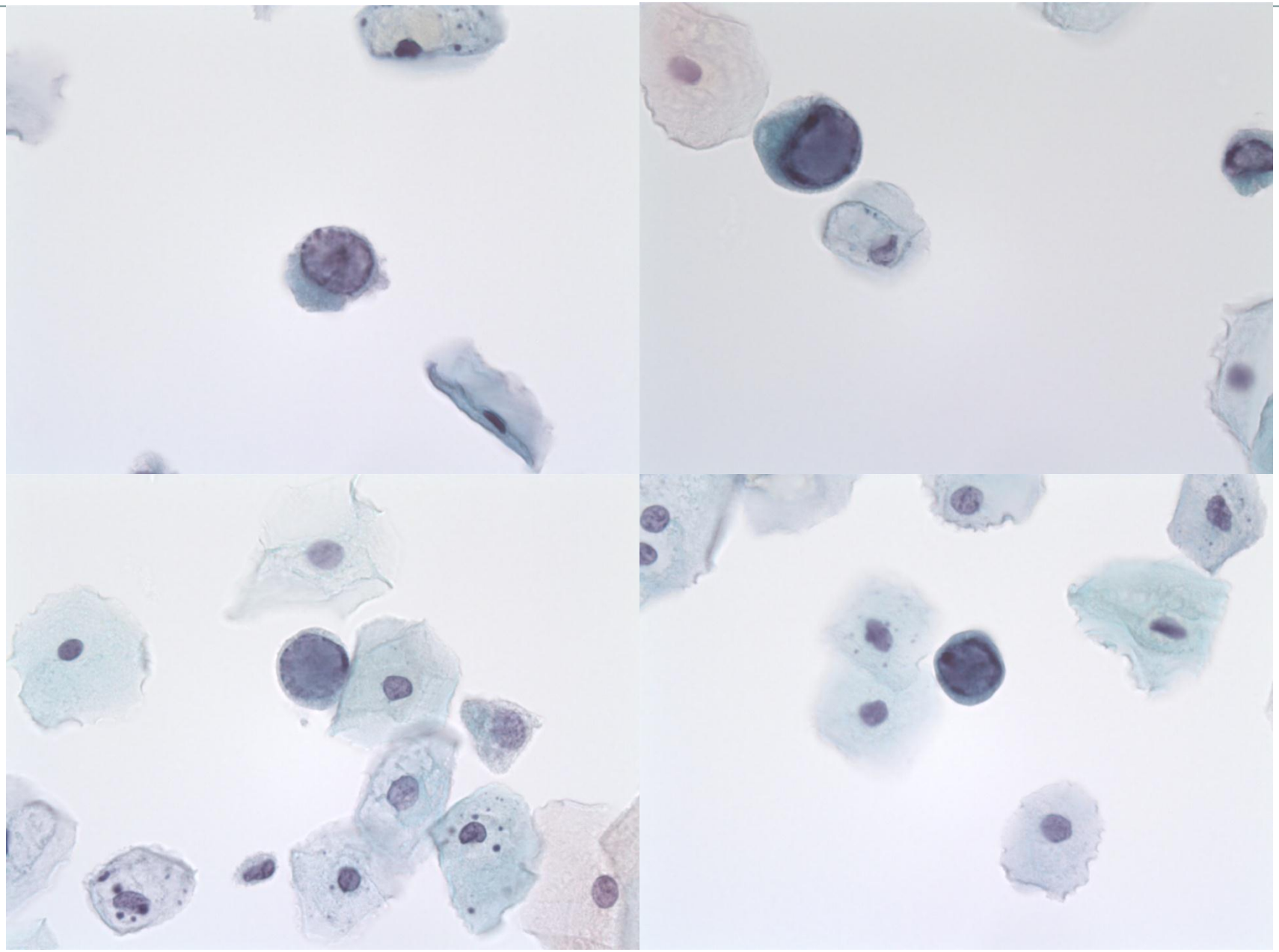

DIAGNOSE

- Degenererede dækceller?
- Lav malignitetsgrad?
- Høj malignitetsgrad?
- Andet?

ICC (ThinPrep)

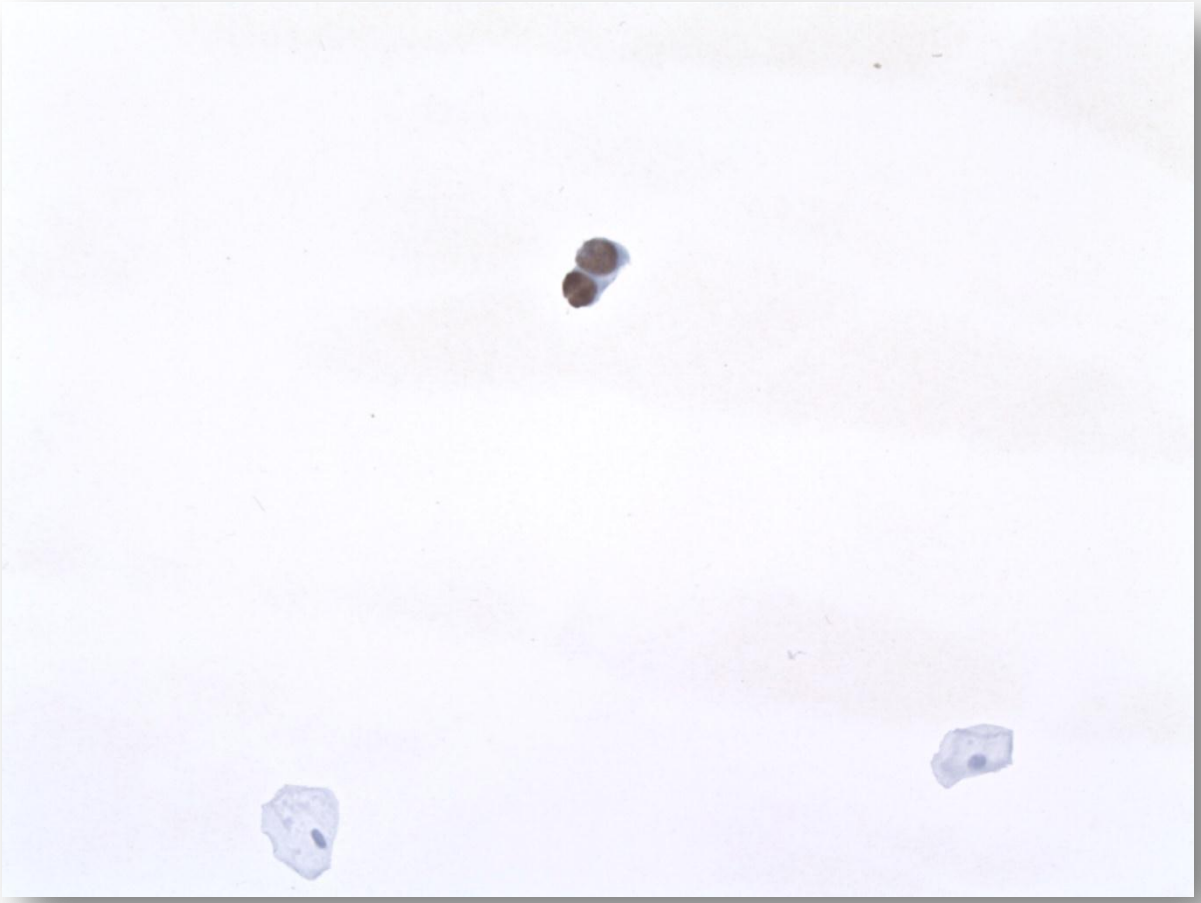

SV40 20x

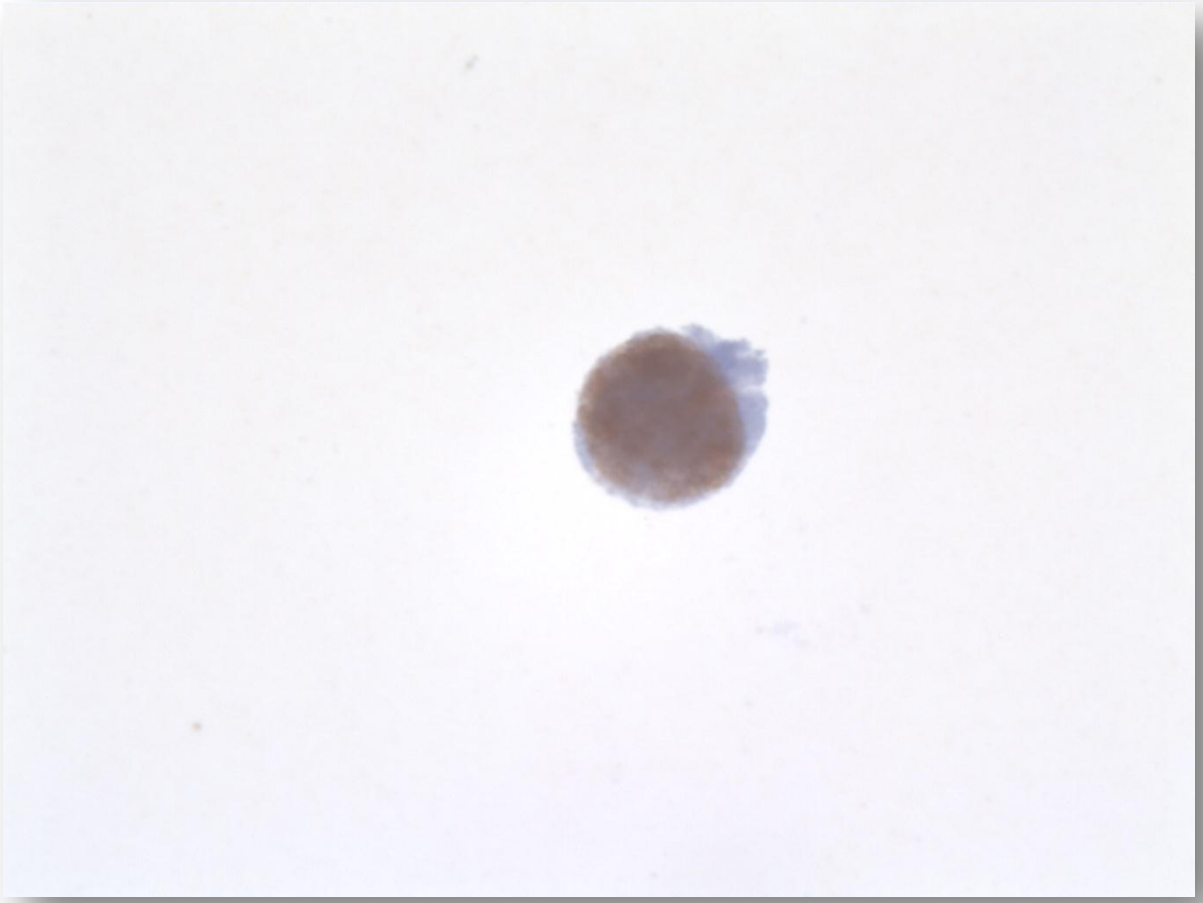

SV40 63 x

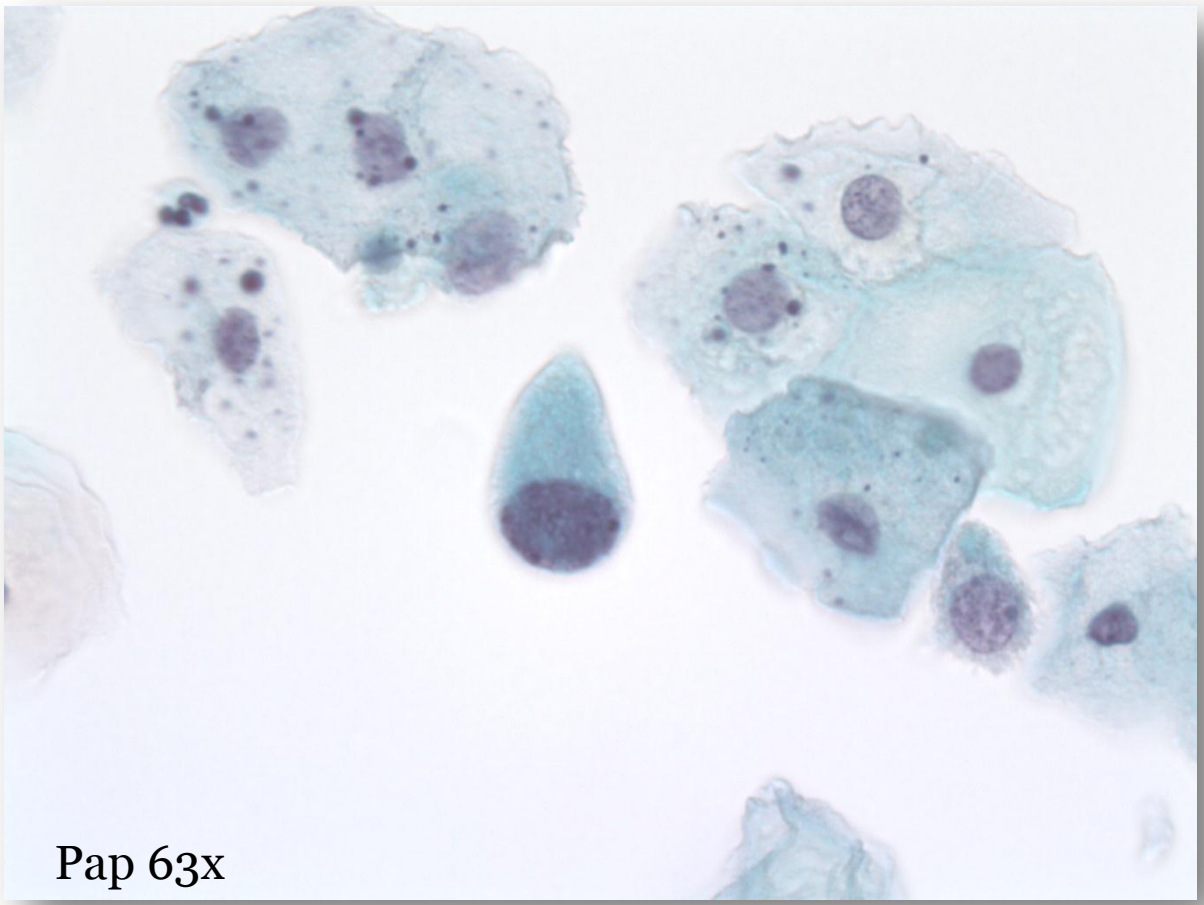

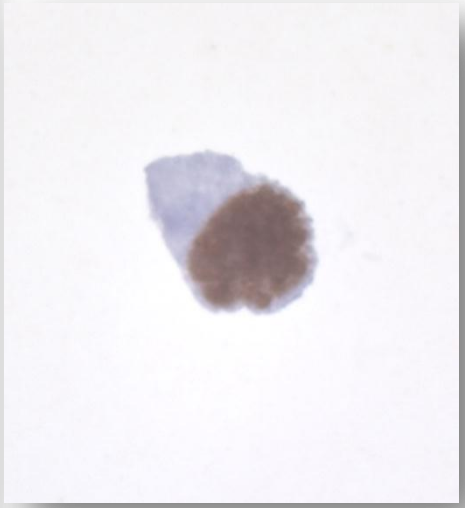

SV40 63x

Diagnose

INGEN MALIGNITETSSUSPEKTE CELLER. CELLEFORANDRINGER FORENELIGE MED POLYOMAVIRUS-INFEKTION.

INGEN UROLOGISK OPFØLGNING AF PATIENTEN SIDEN DENNE PRØVE I 2006.

Humant polyomavirus

- **DECOY CELLER** (ENG. *DECOY* AT LOKKE)BLEV BESKREVET FØRSTE GANG I 1950'ERNE AF DEN AMERIKANSKE CYTOTECHNOLOGIST ANDREW RICCI SOM UROTELCELLER MED STORE HOMOGENE, HYPERKROMATISKE KERNER, DER IMITERER TUMORCELLER. FØRST I 1971 IDENTIFICEREDE GARDNER ET AL HUMANT POLYOMAVIRUS I DISSE CELLER.

- LUFTVEJENE ER SÆDE FOR PRIMÆRINFEKTIONEN, DER SJÆLDENT BLIVER ALVORLIG OG OFTE ER ASYMPTOMATISK. INFEKTIONEN ER UHYRE ALMINDELIG.

- EFTER PRIMÆRINFEKTIONEN FORBLIVER VIRUS LATENT I NYRER OG URINVEJSVÆV. VIRUS KAN REAKTIVERES VED REDUCERET T-CELLEIMMUNITET.

- URINVEJSINFEKTIONEN KAN VÆRE ASYMPTOMATISK ELLER GIVE HÆMATURI, MEN FORSVINDER SOM REGEL SPONTANT INDENFOR FÅ MÅNEDER.

- HOS NYRETRANSPLANTEREDE PATIENTER KAN INFEKTIONEN FORÅRSAGE INTERSTITIEL NEPHRITIS, DER KAN FØRE TIL AFSTØDNING AF GRAFTEN.

Cytodiagnostisk

KOSS[1] BESKRIVER TO CYTODIAGNOSTISKE STADIER AF INFEKTIONEN: INKLUSIONS- OG POSTINKLUSIONSSTADIET.

- **INKLUSIONSSTADIET** ER DET TIDSPUNKT, HVOR DECOY CELLERNE INDEHOLDER EN TÆT, HOMOGEN INTRANUKLEÆR INKLUSION,DER SMELTER SAMMEN MED KERNEMEMBRANE. NOGLE GANGE SES INKLUSIONEN SOM EN LYS, TRANSPARENT BOBLE I KERNEN OMGIVET AF EN FORTYKKET KERNEMEMBRAN. FÆNOMENET SKYLDES FORMENTLIG AT VIRUS ER EKSTRAHERET AF KERNEN.

  CELLERNE HAR OFTE EN KORT CYTOPLASMATISK HALE ("KOMET CELLER") OG ER ALTID ENKELTLIGGENDE. ANTALLET AF INFICEREDE CELLER VARIERER FRA GANSKE FÅ TIL MANGE.

- I **POSTINKLUSIONSSTADIET** ER CELLERNE KARAKTERISEREDE AF FORSTØRREDE, TOMME KERNER, HVORI DER SES ET GROFT KROMATINNETVÆRK ("FISHNET-STOCKING" MØNSTER).
- ALLE INFICEREDE CELLER HAR **SV40-POSITIVE KERNER.**

1. KOSS' DIAGNOSTIC CYTOLOGY AND ITS HISTOPATHOLOGIC BASES. KOSS LG, MELAMED MR (EDI). 5. UDGAVE. LIPPINCOTT WILLIAMS AND WILKINS, 2006.

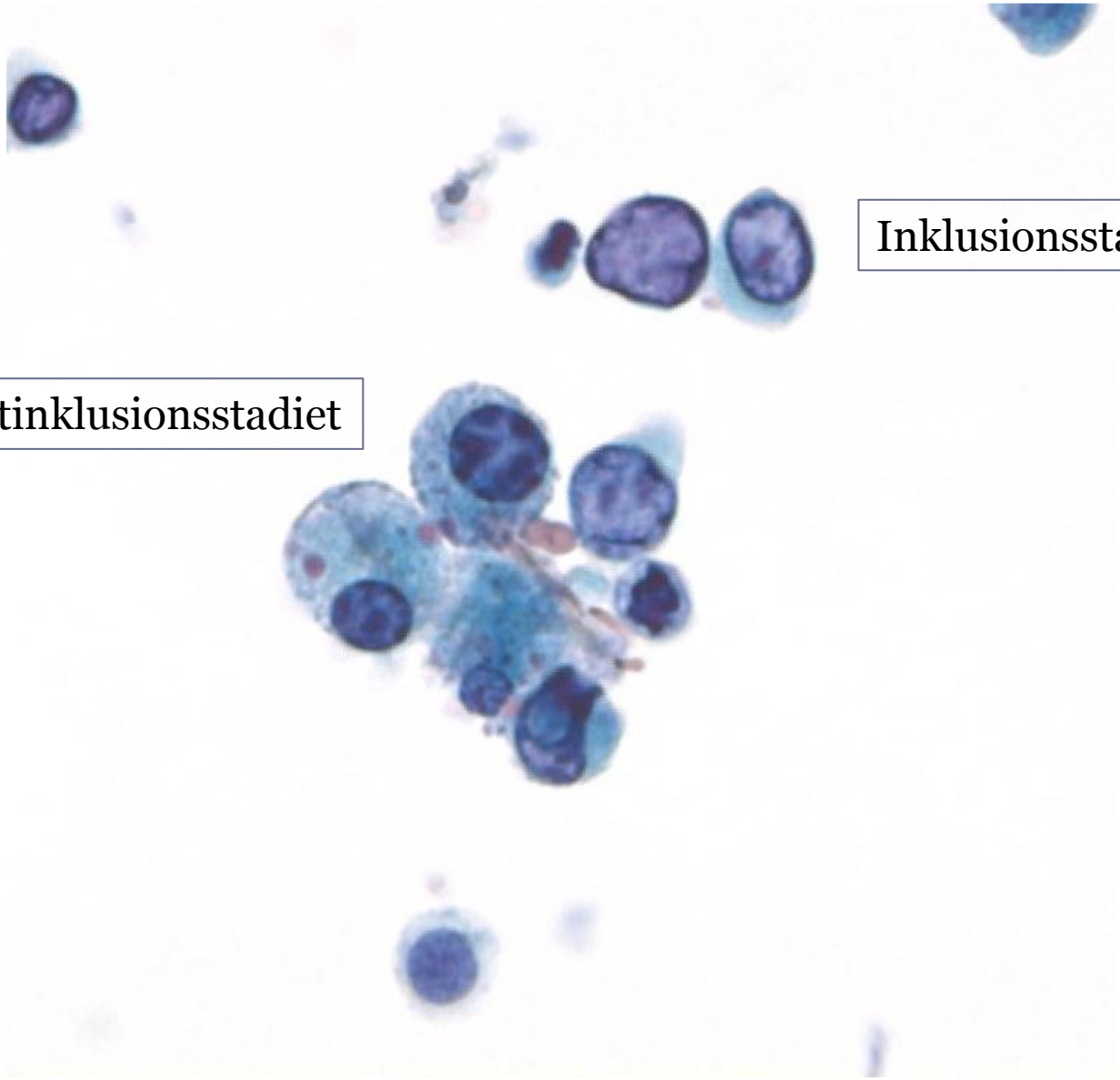
Inklusionsstadiet
Postinklusionsstadiet